Mem. Inst. Butantan
Simp. Internac.
33(3):809-820, 1966


# 16. CASOS DE LOXOSCELISMO GRAVE OCURRIDOS EN LA CIUDAD DE BUENOS AIRES Y ALREDEDORES EN LOS ÚLTIMOS AÑOS

AVELINO BARRIO y ADALBERTO IBARRA-GRASSO

*Instituto Nacional de Microbiología "Carlos G. Malbrán", Buenos Aires, Argentina*

Los accidentes ocasionados por *Loxosceles laeta* (Nicolet) en la ciudad de Buenos Aires y alrededores se observan con mucho más frecuencia en los meses de calor que en el invierno. La mayor parte de los casos que nos llegan en consulta siguen una evolución favorable limitandose, a los sumo, a la aparición de dolor local seguido de aureola congestiva y a veces de algunas ampollas.

El diagnóstico de esta forma de araneísmo domiciliario debe hacerse la mayor parte de las veces, en base al cuadro que presentan los enfermos, puesto que en muy contadas ocasiones intentan o logran capturar a la araña.

Concordando con Schenone (1), consideramos que dado el conocimiento actual que se posee de la sintomatología determinada por la picadura de *Loxosceles laeta*, no es indispensable su captura y subsiguiente identificación para hacer el diagnóstico de loxoscelismo. En efecto, el diagnóstico diferencial de la lesión cutánea ofrece relativamente pocas dificultades puesto que debe hacerse principalmente con relación a otras dos entidades nosológicas, el carbunco y la erisipela gangrenosa. En cuanto al compromiso sistémico, habrá que tener en cuenta otras etiologías determinantes de insuficiencia renal aguda, entre las que seguramente ésta es la única que puede asociarse a la típica lesión cutánea y al antecedente de una picadura por artrópodo.

Las pequeñas dimensiones y la poca agresividad de esta especie han originado dificultades y contribuído a demorar la identificación de la verdadera entidad responsable de tales accidentes. De ahí, que a pesar de tratarse de un tipo de araneísmo vastamente extendido en América y conocido desde muchos años atrás, recién en 1935 Escudero (2) sospecha, por la investigación experimental, que sea atribuible a *Loxosceles laeta* (Nicolet) un caso mortal de araneísmo cutáneo; en 1937 Macchiavello (3) la identifica en forma indubitable como causante del araneísmo necrótico-cutáneo y posteriormente en 1947 el mismo autor (4) la responsabiliza también del araneísmo hemolítico, lo que confirman Mackinnon y Witkind (5) en 1953 para el mismo tipo de accidentes registrados en el Uruguay.

Damos a conocer a continuación cuatro casos en los que nos cupo actuar y que presentaron evolución más seria, dos coresponden a la forma cutáneo necrótica hemolítica y los otros dos a la forma cutáneo necrótica simple.

## Caso I

M. S. O., niña de 6 años, argentina. Procedencia: Baradero (Provincia de Buenos Aires).

El 15 de febrero de 1954: es picada a las 17.30 hs, por un insecto (?) en región supraclavicular izquierda, en su domicilio.

*2.º día:* A la mañana presentaba edema blanco con puntillado rojizo, irregular en la zona supraclavicular izquierda.

*3.º día:* Aparece orina hemoglobinúrica. Más tarde se le transfunden 150 $cm^3$ de sangre total.

*4.º día:* Continúa la hemoglobinuria y se presenta tinte subictérico en piel y mucosas. Ante el cuadro de anemia (3.000.000 de hematíes por $mm^3$) se le transfunden 250 $cm^3$ de sangre total. Hay colapso circulatorio superficial. Está formada la placa livedoide, que abarca el hemitórax superior izquierdo, cuello y brazo del mismo lado hasta la región deltoidea (Fig. 1). Se administra Cortone y Benadryl inyectable. Posteriormente se transfunden 300 $cm^3$ de sangre total. Hay hipertermia de 39°C.

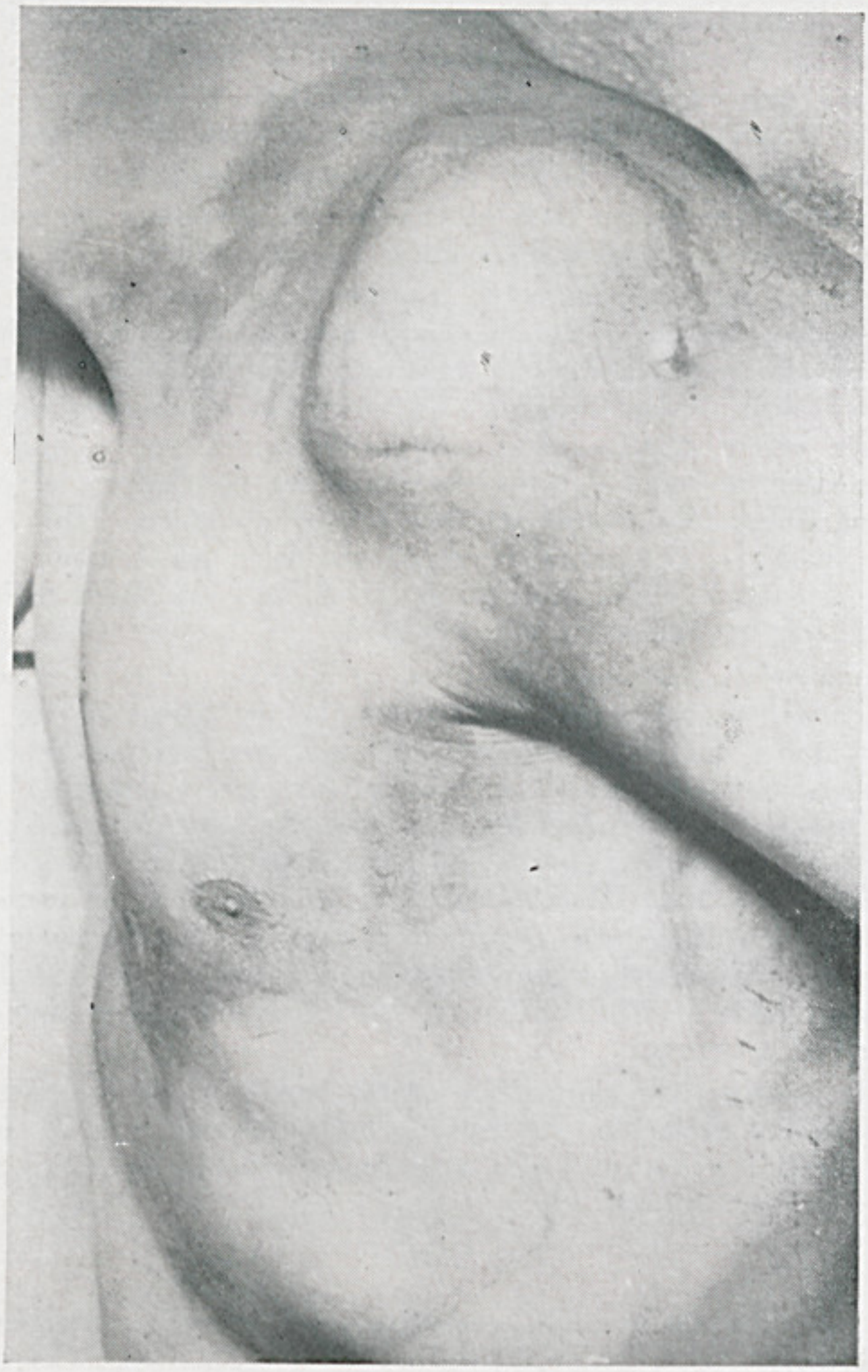

Fig. 1 — Caso I. Se observa el lugar de la picadura y extensión de la mancha equimótica.

*5.º día:* Enferma en anuria, que se prolongará hasta su muerte; se transfunden 200 cm³ de plasma y, por sondeo vesical, se recogen unos 20 cm³ de orina color pardusco. La placa livedoide se presenta dura, de color violáceo y de límites más precisos. Enferma febril, oscilando entre 37°C y 39°C.

*6.º día:* Se comienza la diálisis gástrica, y continúa el tratamiento con Cortone y Benadryl. Enfermita lúcida; una deposición abundante.

*7.º día:* Enferma indiferente y deshidratada, la placa marmórea comienza a involucionar, disminuyendo el edema y la intensidad de la coloración. Una deposición diarreica.

*8.º día:* Actitud indiferente y quejosa. Una deposición diarreica.

*9.º día:* Enfermita adinámica e indiferente, dos deposiciones diarreicas. Hematocrito 33%.

*10.º día:* A las 13 hs, aparecen nistagmus y movimientos convulsivos, no responde a las solicitaciones. Deposición diarreica. Vomita reiteradamente. La mancha livedoide con franca tendencia a desaparecer.

*11.º día:* Se retira la diálisis gástrica. Enfermita no responde, continúan nistagmus y convulsiones. Frecuencia de pulso 110. Presión arterial: Mx 110, Mn 50. Fallece durante el acto operatorio al intentar efetuársele una exanguineo transfusión.

En la figura n.º 2 se sintetiza en un gráfico la evolución del cuadro humoral, señalándose además la duración de la hemoglobinuria y de la anuria.

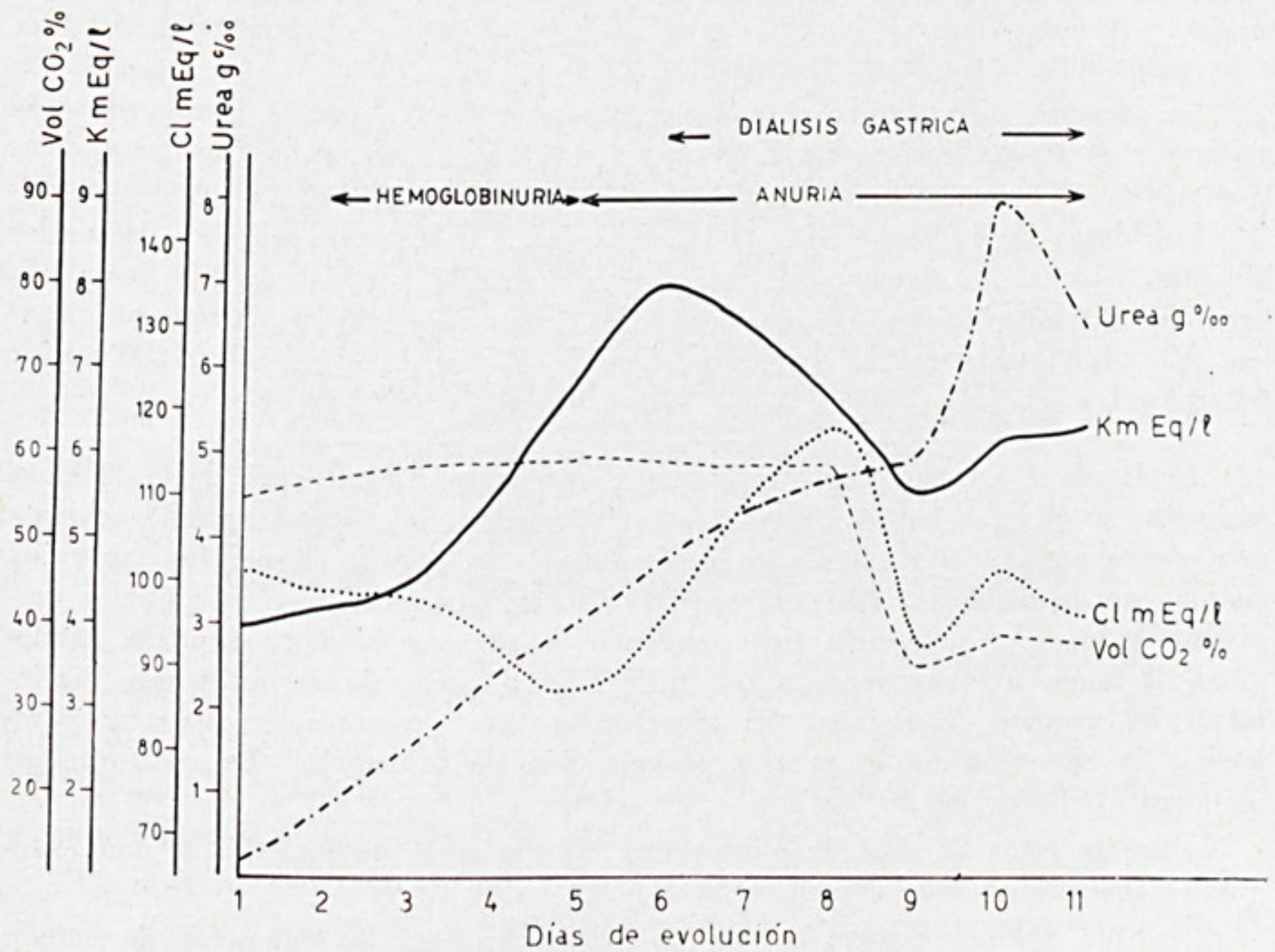


Fig. 2 — Caso I. Evolución del cuadro humoral .

## Caso II

J. R. de A., argentina, 38 años, casada, con 3 hijos varones, y embarazo de 3 meses. Procedencia: San Andrés de Giles (provincia de Buenos Aires).

A continuación hacemos un resumen del caso ya publicado (6).

El 24 de enero de 1962, aproximadamente a las 15.00 hs, luego de tomar un baño, al cubrirse con la bata, que había dejado colgada en la pared, siente una picadura en la región subescapular izquierda. Al buscar la causa, encuentra una araña a la que arroja, restándole toda importancia.

Unas 3 horas después comienza un dolor persistente, que va aumentando en intensidad. A las 4 horas del accidente hay además sensación de tumefacción en el hombro y región pectoral.

*2.º día:* A las 11.00 hs aparece intensa hematuria, que es confundida con una metrorragia, lo que agregado al malestar general, motivó su internación en un hospital de la zona. Se nota coloración amarillenta del tegumento. Hay ligera epistaxis y mucho dolor de cabeza.

*3.º día:* Sigue desmejorando y queda establecida la anuria. Sospechando el médico tratante la posible etiología del proceso, se pone en comunicación con nosotros. Aconsejamos el inmediato traslado a Buenos Aires. A las 55 horas de la picadura se le inyectan 4 ampollas de suero anti-*Loxosceles* (en total 200 unidades antinecrosantes).

*4.º día: Estado actual* — Enferma lúcida, ictérica, anémica, disneica y con signos de deshidratación. Tensión arterial Mx 100, Mn 65; con 100 pulsos por minuto. Abdomen distendido y depresible. Espleno y hepatomegalia dolorosa a la palpación. El resto sin particularidades.

La picadura tiene forma numular y diámetro de 2.5 cm con su borde congestivo, y se halla en el centro de la zona de edema equimótico, elástico y doloroso (placa marmórea). Hay infartos ganglionares subaxilar y supraclavicular.

Los datos de laboratorio son los siguientes: Hematocrito: 24%. Hemoglobinemia: 316 mg. Leucocitosis: 20.500 con neutrofilia. Urea: 1.70 g/litro. Bilirrubina directa, indirecta y reacciones de floculación dentro de límites normales. Cl: 102 mEq/l. Bicarbonato: 16 mEq/l. Sodio: 144 mEq/l. Potásio: 5.2 mEq/l.

*Evolución:* La paciente atravesó una fase oligo-anúrica que duró 22 días, oscilando su diuresis entre 30 y 180 $cm^3$. Durante esta etapa reflejó mediante una severa anemia el resultado de su importante hemólisis, la que fue corregida cuando sus hematocritos descendían del 25%, con transfusiones de glóbulos desplasmatizados. La potasemia tuvo tendencia a ascender siempre a cifras patológicas, llegando algunas veces a 6.8 mEq/litro a pesar de administrarse diariamente 50 gramos de resinas. El bicarbonato tuvo descensos graduales y paralelos a la elevación de la urea y prolongación de la anuria. La creatinina se mantuvo alrededor de los 15 mg.

Durante estos 22 días de oligo-anuria, la paciente fue sometida a una exanguino-transfusión y dos diálisis (Fig. 4).

No fue posible evidenciar toxinas hemolíticas en las muestras de sangre extraída con ese objeto.

La paciente fue dada de alta a los 35 días, hallándose en la etapa de poliuria compensadora. Durante el tiempo de su internación no hubieron indicios sugestivos de interrupción de embarazo y a su alta un urocitograma no aclaró el cuadro y una reacción de Galli-Mainini dió resultado positivo.

A los cuatro meses y medio de embarazo el útero presentaba la altura correspondiente y la madre percibía movimeintos activos del feto. Los controles efectuados permitieron valorar la buena evolución de la paciente.

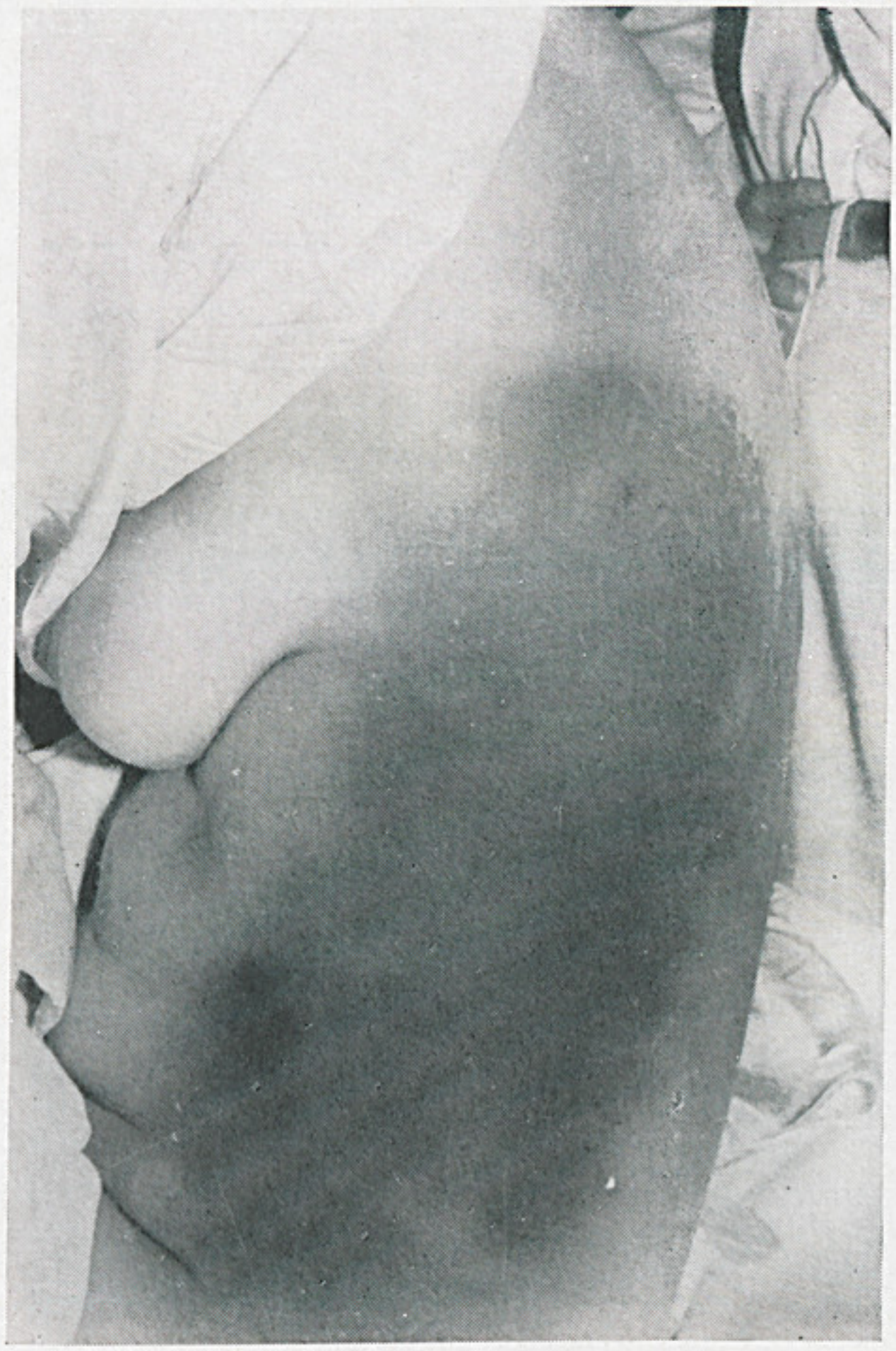

Fig. 3 — Caso II. Muestra el lugar de la picadura y extensión de la placa livedoide.

El parto se produce a los 8 meses justos, espontáneo; resultando un feto femenino hipotrófico, de 1.850 g de peso.

La niña ha evolucionado normalmente hasta el presente.

La escara final resultó notablemente pequeña, alcanzando apenas a 1 cm de largo al tiempo de desprenderse.

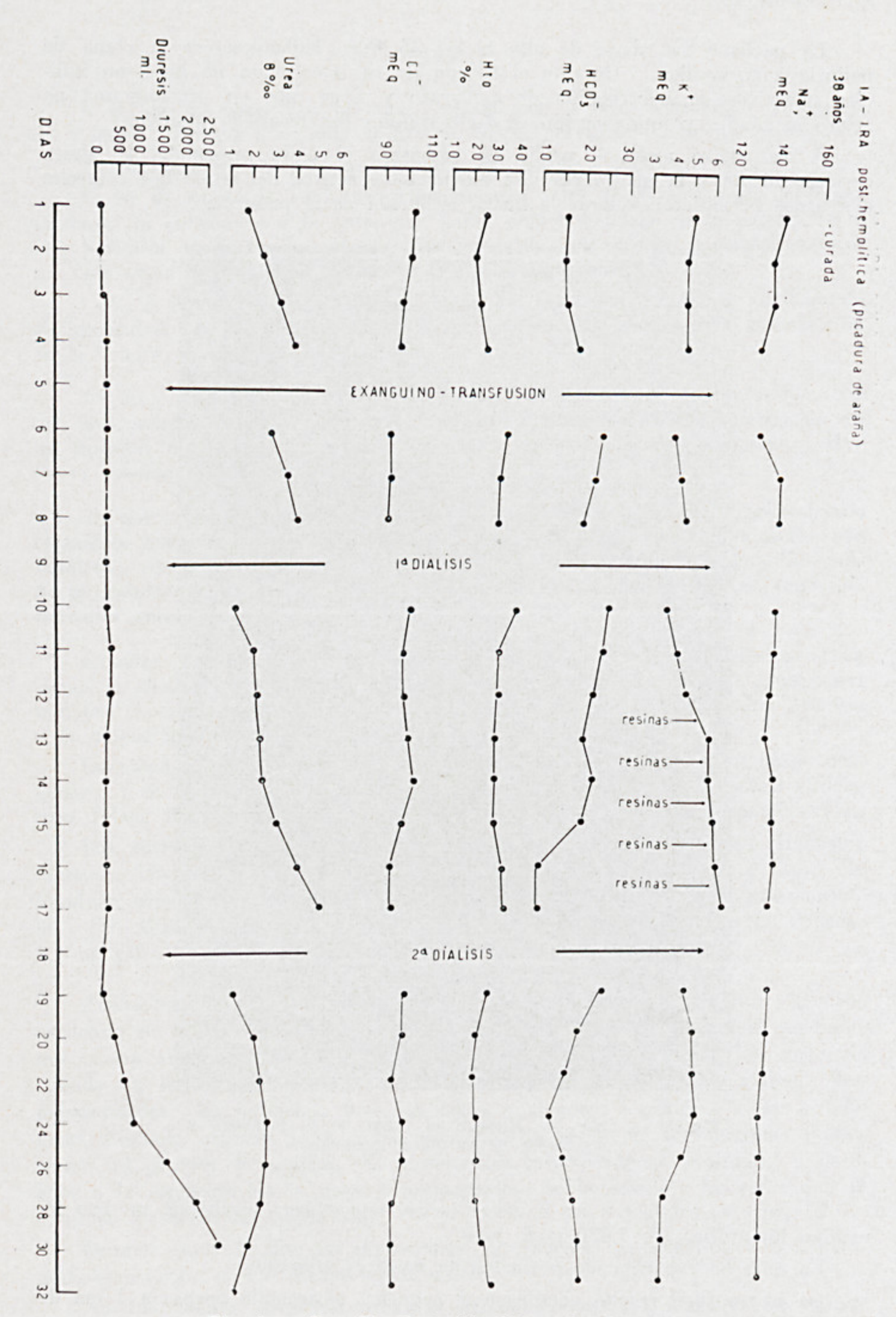


Fig. 4 — Caso II. Evolución del cuadro humoral.

Días después de la picadura fueron traídos 7 ejemplares de arañas capturadas en el cuarto de baño de la casa (que era de construcción reciente), resultando todas corresponder a una única especie: *Loxosceles laeta.*

## Caso III

V. N. T., argentina, 2 años. Procedencia: Villa Dominico (Avellaneda), provincia de Buenos Aires.

El 18 de octubre de 1964 a la mañana experimenta dolor y aparece una pequeña manchita por arriba de la rodilla iszquierda.

*2.º día:* Hipertermia moderada, excitación; la lesión local toma el aspecto de una pustulita.

*3.º día:* Aparición de una gran mancha marmórea en la parte interna del muslo. Al desprenderse la costra de la ampolla pustulosa fluye un líquido seroso. Se administran antibióticos.

*8.º día:* La mancha se extiende aún más hasta la ingle, asentándose sobre un edema duro. Continúa tratamiento con antibióticos.

*9.º día:* Sin mayores modificaciones. Continúa el tratamiento con antibióticos. Es internada en un Servicio de Pediatría con el diagnóstico presuntivo de tromboflebitis de la vena femoral. La mancha equimótica toma la parte interna y se extiende hacia la cara anterior del muslo izquierdo y a través de la ingle sobre el pubis (Fig. 5). Todo ello se asienta sobre un edema duro que

Fig. 5 — Caso III. Día 10.º. Mancha equimótica.

se extiende desde el bajo vientre hasta el muslo y en menor proporción a la pierna y tobillo del mismo lado. Aparece ligero tinte subictérico y orinas aparentemente no hematúricas. Continúa tratamiento con antibióticos y antihistamínicos. Se diagnostica loxoscelismo y se le administran 2 ampollas (100 unidades antinecrosantes) de suero anti-*Loxosceles* (Instituto Butantan). Hiperleucocitosis: 37.000. Hematocrito: 35%. Bilirrubinemia: 0.30 g%. Uremia: 0.40 g%. Potasio: 4.5 mEq/l. Sodio: 120 mEq/l.

*10.º día:* Enfermita quejosa. Lesión local sin mayores modificaciones. Hematocrito: 28%. Bilirrubinemia: 0.90 g%. Uremia: 0.38 g%. Potasio: 5.4 mEq/l. Sodio: 113 mEq/l. Cloro: 92.5 mEq/l.

*11.º día:* Más animada, comienza a alimentarse espontáneamente, se le sigue administrando suero por fleboclisis, y antibióticos. Hielo local.

*12.º día:* Buen estado general. Comienza a aparecer una línea oscura que bordea la placa violácea. Hematocrito: 28%. Bilirrubinemia: 0.40 g%. Potasio: 4.1 mEq/l. Sódio: 143 mEq/l. Cloro: 98 mEq/l.

*13.º día:* Continúa buen estado general. Se acentúa la demarcación señalada.

*22.º día:* Comienza el desprendimiento de los bordes de la escara del muslo y del pubis. Ha habido hipertermia de 40°C. Se continúa con antibióticos.

*23.º día:* Buen estado general. Continúa el desprendimiento de los bordes de la escara. Hipertermia de 38°C. Continúa antibióticos.

*28.º día:* Buen estado general. El desprendimiento de los bordes de la escara incluye piel y celular subcutáneo, presentándose los labios evertidos, mientras la escara principal permanece firme en el centro (Fig. 6).

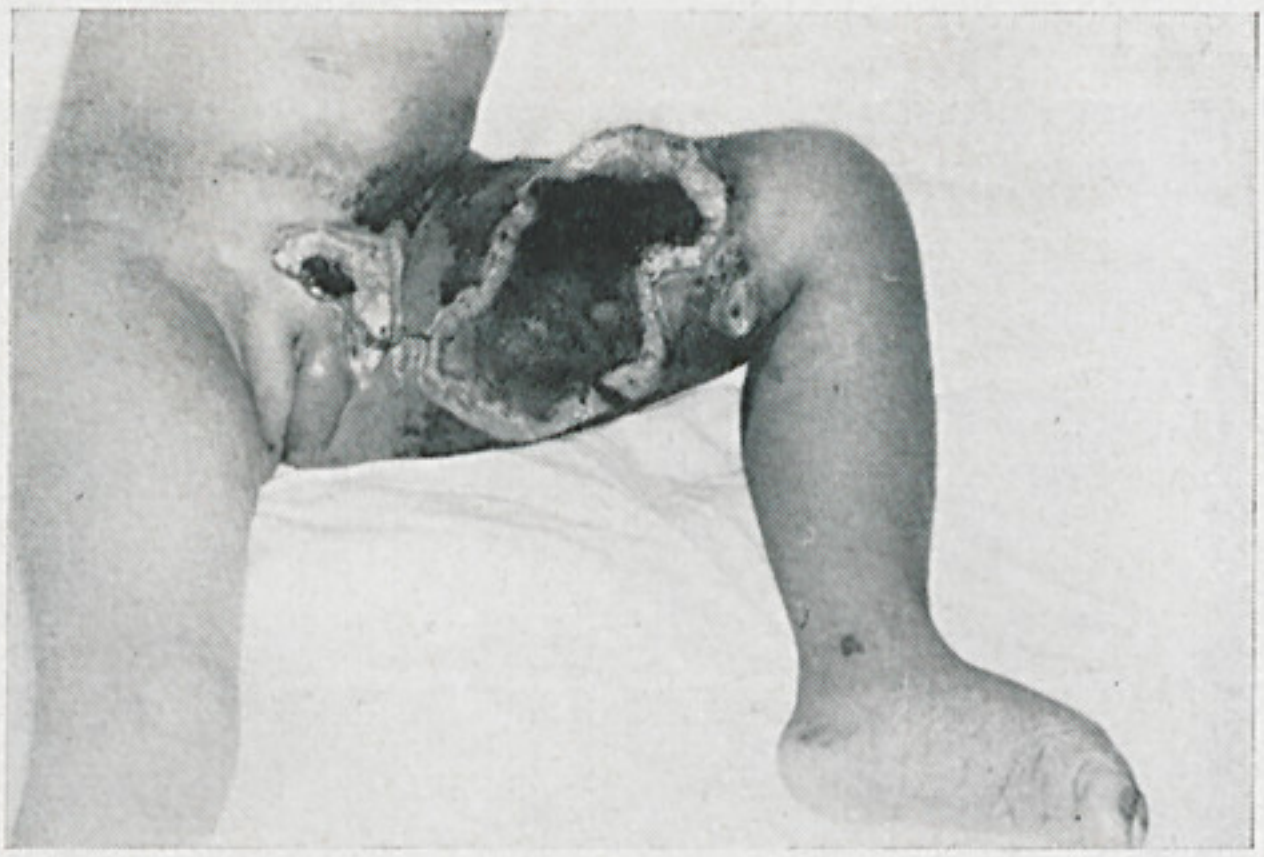

Fig. 6 — Caso III. Día 28.º. Labios evertidos en la lesión principal.

Posteriormente ingresa a un Servicio de Cirurgia Plástica, adonde previo desprendimiento de los restos de la escara (quedando la aponeurosis expuesta) y toilette de la herida, se le hacen injertos en tira según técnica de Thierch. Es dada de alta a los dos meses.

Durante gran parte de su evolución fue tratada con antibióticos y mientras estuvo internada no se observaron alteraciones en la orina ni disminución notoria de la diuresis.

## Caso IV

A. B., argentina, 25 años. Procedência: Capital Federal. Si bien este caso no adquirió la gravedad de los anteriores, lo damos a conocer porque se pudo seguir su evolución prácticamente desde el momento de la picadura.

El 16 de noviembre de 1965 a las 02.00 hs, en una confitería del centro de la ciudad de Buenos Aires, al apoyar el brazo sobre el tapado dejado sobre una silla, siente un fuerte pinchazo en mitad del brazo izquierdo, lado inferior, que le hace levantar el brazo bruscamente, cayendo al suelo una pequeña araña. Cuatro horas después hay fuerte dolor en el brazo, y poco más tarde observa una pequeña ampollita con contenido seroso. El dolor aumenta y a las 17.00 llega hasta el pectoral. Concurre a un servicio hospitalario, donde le administran un antialérgico. Apenas durmió por la noche. No observó fiebre ni orina roja.

*2.º día:* Es vista por nosotros. Presenta todo el brazo edematizado y rojizo. En el lado interno inferior se destaca una mancha blanquecina, de unos 12 × 6 cm, de bordes irregulares. No hay indicios de ampollas, y en el lugar de la picadura apenas se nota una pequeña mancha más oscura, de unos 2 mm. Dolor quemante en todo el brazo y especialmente donde está la mancha blanquecina. Estado general sin nada de particular. Se aplican dos inyecciones anti-*Loxosceles* (Instituto Butantan; 100 unidades anti-necrosantes).

*3.º y 4.º días:* Se vuelven a administrar 4 ampollas más, es decir que en total se aplicaron 6 ampollas o 300 unidades.

*5.º día:* El dolor sigue muy intenso. No hay temperatura, ni albúmina, ni señales de hemoglobinuria.

*6.º día:* La mancha rojiza se extiende hasta la muñeca por el lado externo y rodea casi el brazo a la altura del codo. Sobre la mancha blanquecina (livedoide) se va formando una zona azulada. Todo el brazo edematizado (Fig. 7). El dolor sigue intenso y continuo. Apirexia y orina normal. Se palpan ganglios axilares dolorosos.

Fig. 7 — Caso IV. Dia 6.º. Formación de la mancha livedoide.

*9.º día:* Brazo totalmente deshinchado; ha cesado el dolor, salvo en el borde de la zona livedoide; la parte central de ésta es insensible.

*33.º día:* Comienzan a levantarse los bordes más delgados de la escara de 9.5 cm × 3.5 cm (Fig. 8).

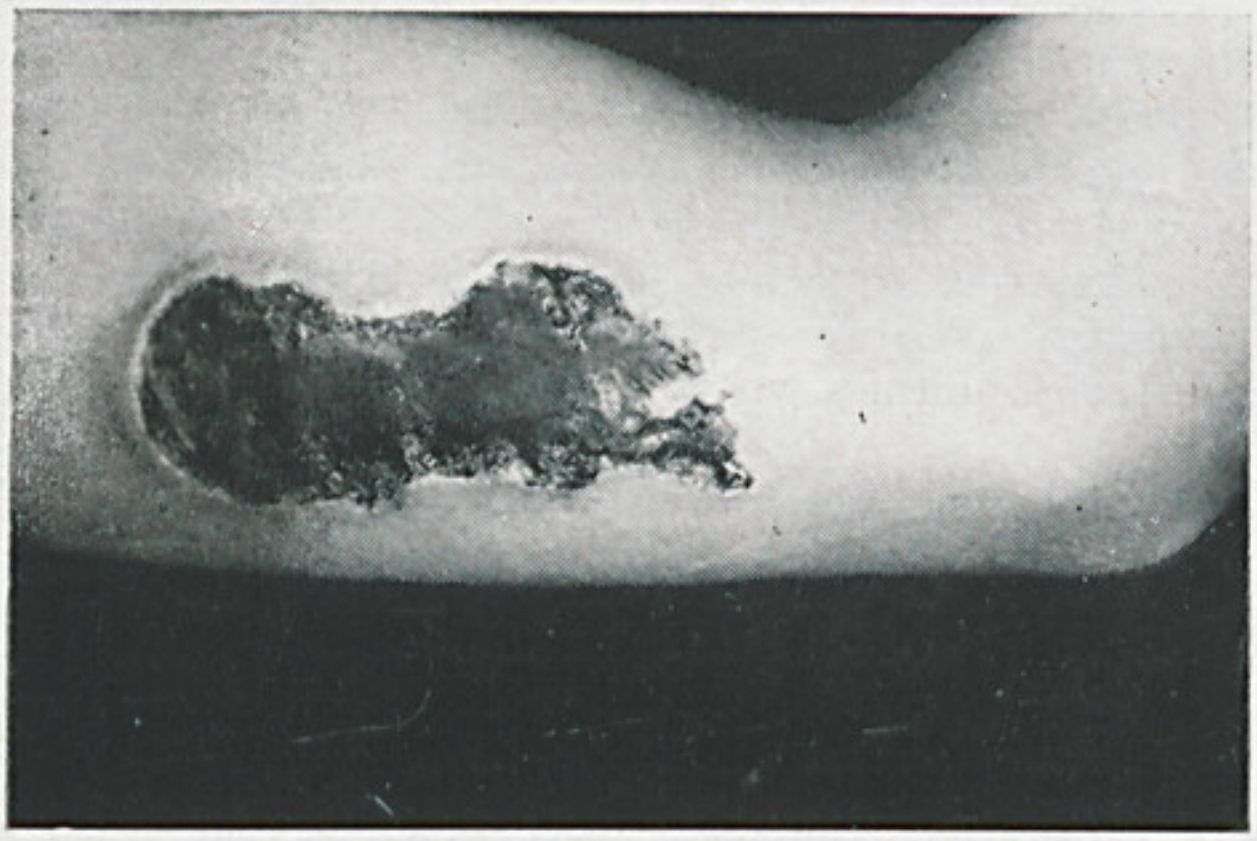

Fig. 8 — Caso IV. Día 33.º. Placa necrótica.

*40.º día:* A la tarde comienza a separarse la escara ya bastante disminuída de tamaño. Hay dolor (Fig. 9).

Fig. 9 — Caso IV. Día 40.º. Comienza el desprendimiento de la escara.

*55.º día:* En un servicio hospitalario le desprenden la escara que apenas estaba unida por el centro, quedando la lesión limpia, granulosa. Es aconsejada la plástica.

Se deja constancia que a pesar del tratamiento precoz y aparentemente suficiente (6 ampollas en total) la evolución fue lenta y terminó en una lesión necrótica.

## Summary

Four human cases of loxoscelism, studied from the clinical and therapeutical point of view, are reported. Two were of the simple cutaneous-necrotic type and the other two had a more severe evolution, death ensuing in one of them, and were of the cutaneous-necrotic-haemolytic type.

## Bibliografía

1. SCHENONE, H., *Bol. chil. Parasit.*, **14** (1), 7, 1959.
2. ESCUDERO, F., *Rev. chil. Hist. Nat.*, **39**, 339, 1935.
3. MACCHIAVELLO, A., *Rev. chil. Hist. Nat.*, **41**, 11, 1937.
4. MACCHIAVELLO, A., *Puerto Rico J. Publ. Health*, **22**, 467, 1947.
5. MACKINNON, J. E., y WITKIND, J., *An. Fac. Med. Montevideo*, **38**, 75, 1953.
6. MARTINEZ, C. R. J., LORENZINO, G., BARRIO, A., IBARRA-GRASSO, A., y RUBIANES, C., *Rev. Asoc. med. argent.*, **77** (12), 634, 1963.